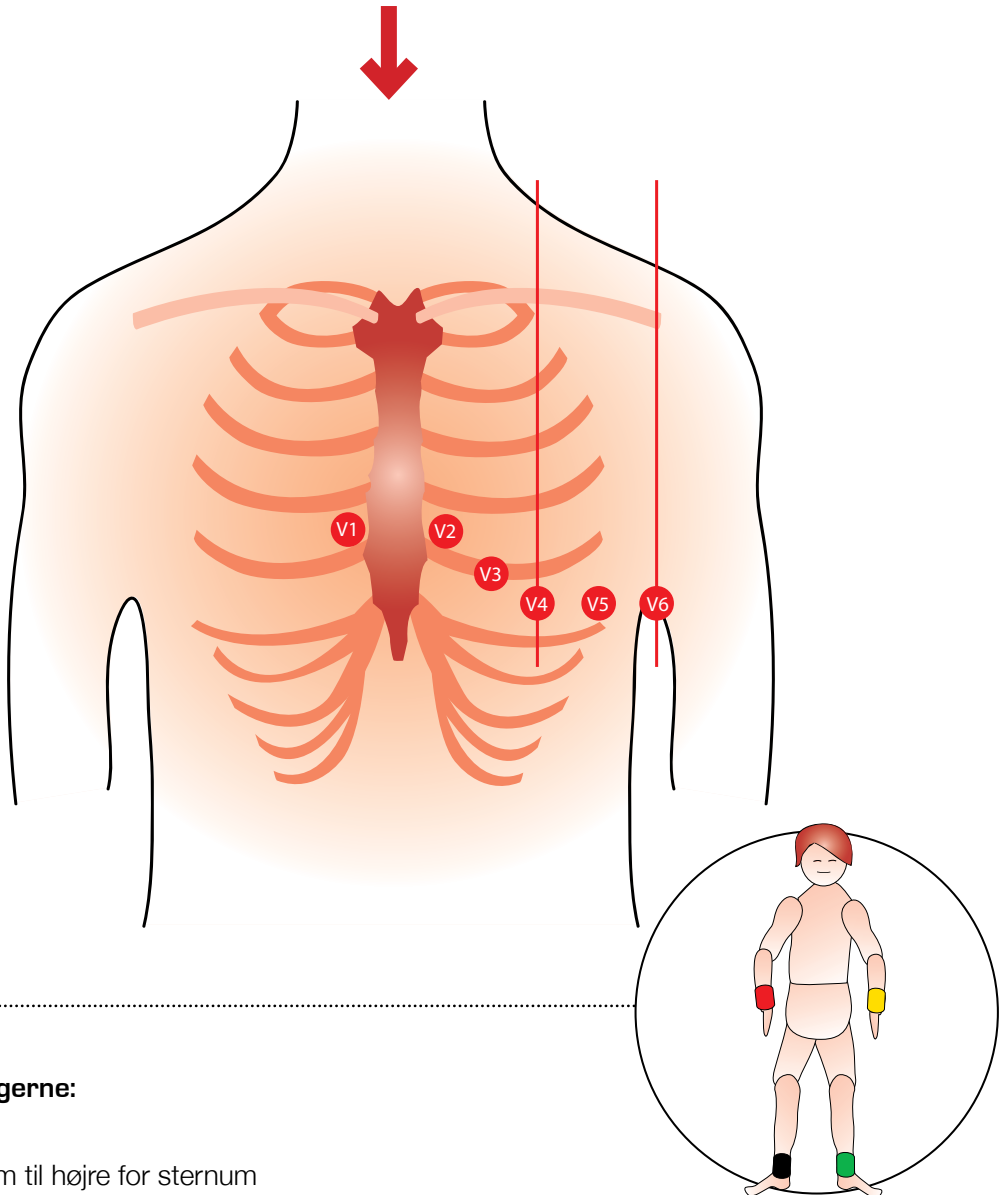


# Korrekt elektrodeplacering



## Prækordialafledningerne:

- V1** 4. interkostalrum til højre for sternum
- V2** 4. interkostalrum til venstre for sternum
- V4** 5. interkostalrum i midterste claviculærlinje
- V3** Mellem V2 og V4
- V6** 5. interkostalrum i midterste aksillærlinje på højde med V4
- V5** 5. interkostalrum i forreste aksillærlinje på højde med V4

## Ekstremitetsafledningerne:

-  Rød: højre håndled
-  Gul: venstre håndled
-  Grøn: venstre ankel
-  Sort: højre ankel