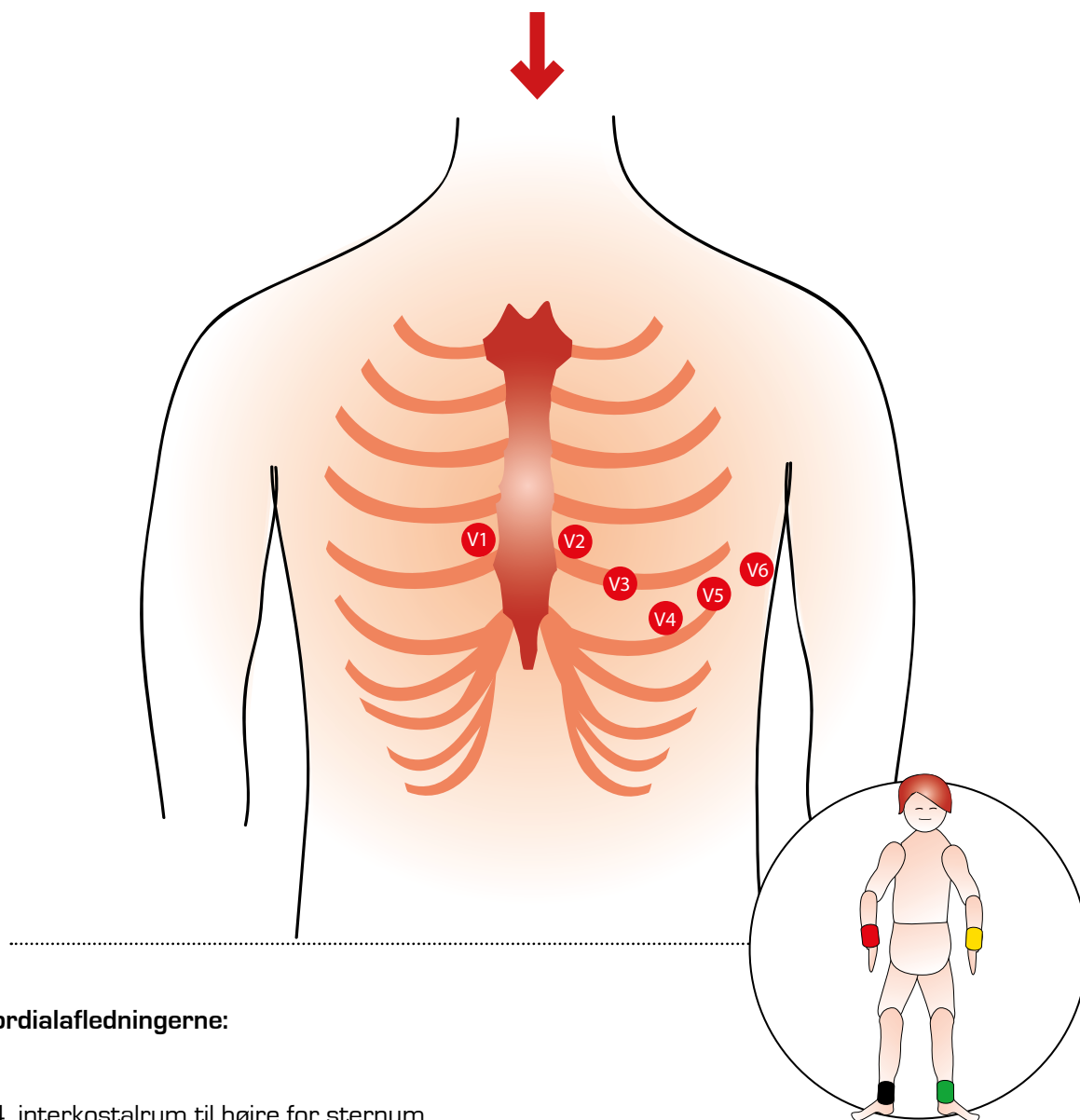


Korrekt elektrodeplacering



Prækordialafledningerne:

- V1** 4. interkostalrum til højre for sternum
- V2** 4. interkostalrum til venstre for sternum
- V3** Mellem V2 og V4
- V4** 5. interkostalrum i midterste claviculærlinje
- V5** 5. interkostalrum i forreste aksillærlinje på højde med V4
- V6** 5. interkostalrum i midterste aksillærlinje på højde med V4

Ekstremitetsafledningerne:

- Rød:** højre håndled
- Gul:** venstre håndled
- Grøn:** venstre ankel
- Sort:** højre ankel